

Avertissement : notes prises au vol... erreurs possibles... prudence !

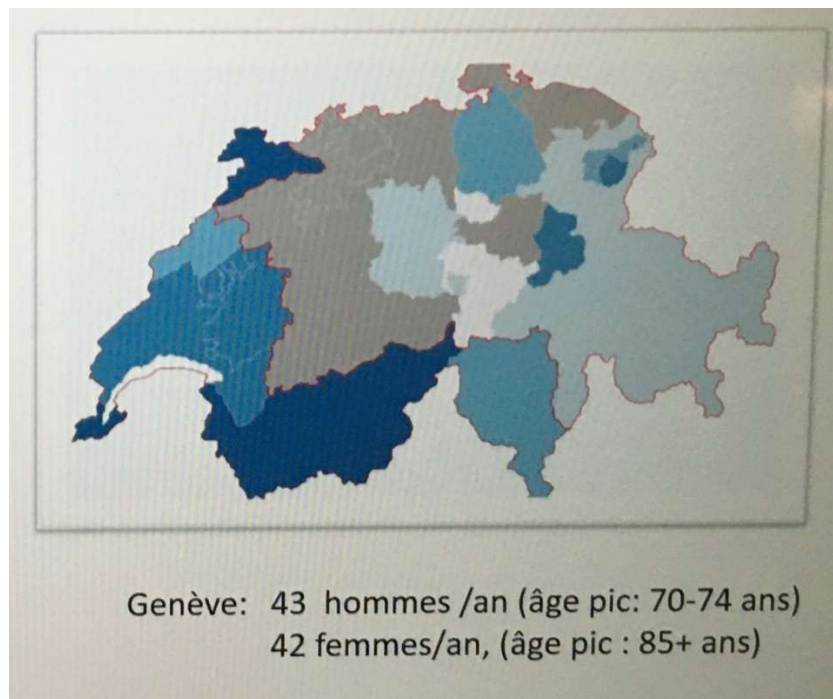
Mardi 17 novembre 2020

Hôpital cantonal de Genève

Cancer du pancréas : « le tueur est toujours en liberté »

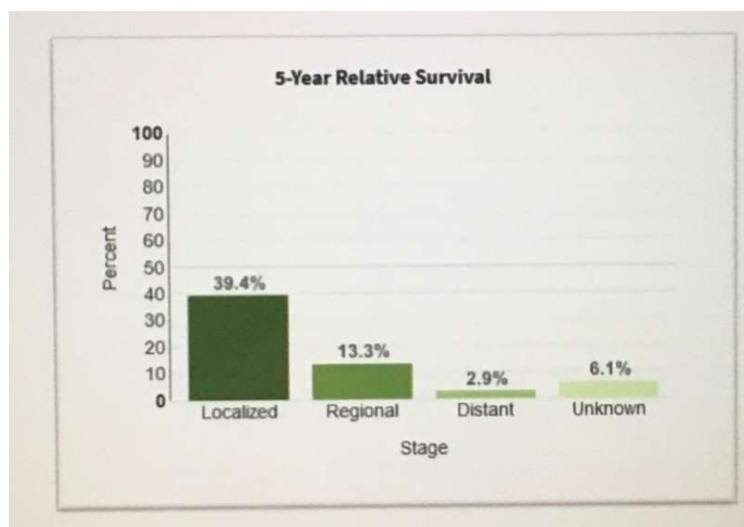
Dr Th. Kössler

Le cancer du pancréas (CaP) est le 9^{ème} en incidence (3.1%) ; en Suisse, par contre, il est le 8^{ème} et à Genève, il touche environ 90 personnes par année, avec le Valais et le Jura, ce sont les 3 cantons suisses où l'incidence est la plus élevée.



Les hommes sont un peu plus fréquemment touchés que les femmes.

Le pronostic reste malheureusement assez sombre...



En 2018, il y a eu 1480 CaP estimés et 1431 décès suite au CaP.

La survie s'améliore... mais lentement et malheureusement, on estime que le nombre de décès lié au CaP va augmenter ces prochaines années.

Les facteurs de risque modifiables sont le tabac, l'alcool, la pancréatite chronique (RR :13.3), l'obésité et l'infection à *Helicobacter pylori* ou à HCV (Hépatite C).

Pour les facteurs de risque non modifiables il y a les syndromes génétiques comme :

- cancer familial du sein et des ovaires liés au gène BRCA2
- le syndrome de Lynch
- ...et d'autres raretés

	Gene*	Chromosome	Risk ratio
Familial breast and ovarian cancer	BRCA2	13	3-5-10
Familial atypical multiple mole melanoma syndrome	CDKN2A (P16)	9	9-47
Peutz-Jeghers syndrome	STK11 (LKB1)	19	132
Hereditary pancreatitis	PRSS1; SPINK1	7; 5	50-80
Hereditary non-polyposis colorectal cancer (Lynch syndrome)	Multiple	Multiple	9
Familial pancreatic cancer	PALB2	16	6
Familial pancreatic cancer (monoallelic); ataxia-telangiectasia (biallelic)	ATM	11	Unknown

Sinon, il y a encore :

- le diabète
- le sexe masculin
- l'ethnie afro-américaine
- le groupe sanguin A/B/AB versus O
- la présence de certaines bactéries dans le microbiote (?)
- les tumeurs intracanalaires papillaires et mucineuses du pancréas (TIPMP)

Les symptômes sont la plupart du temps aspécifiques... asthénie, perte de poids, anorexie, douleur abdominale épigastrique... et les signes : jaunisse, hépatomégalie, masse dans le QSDt, masse épigastrique, ascite...

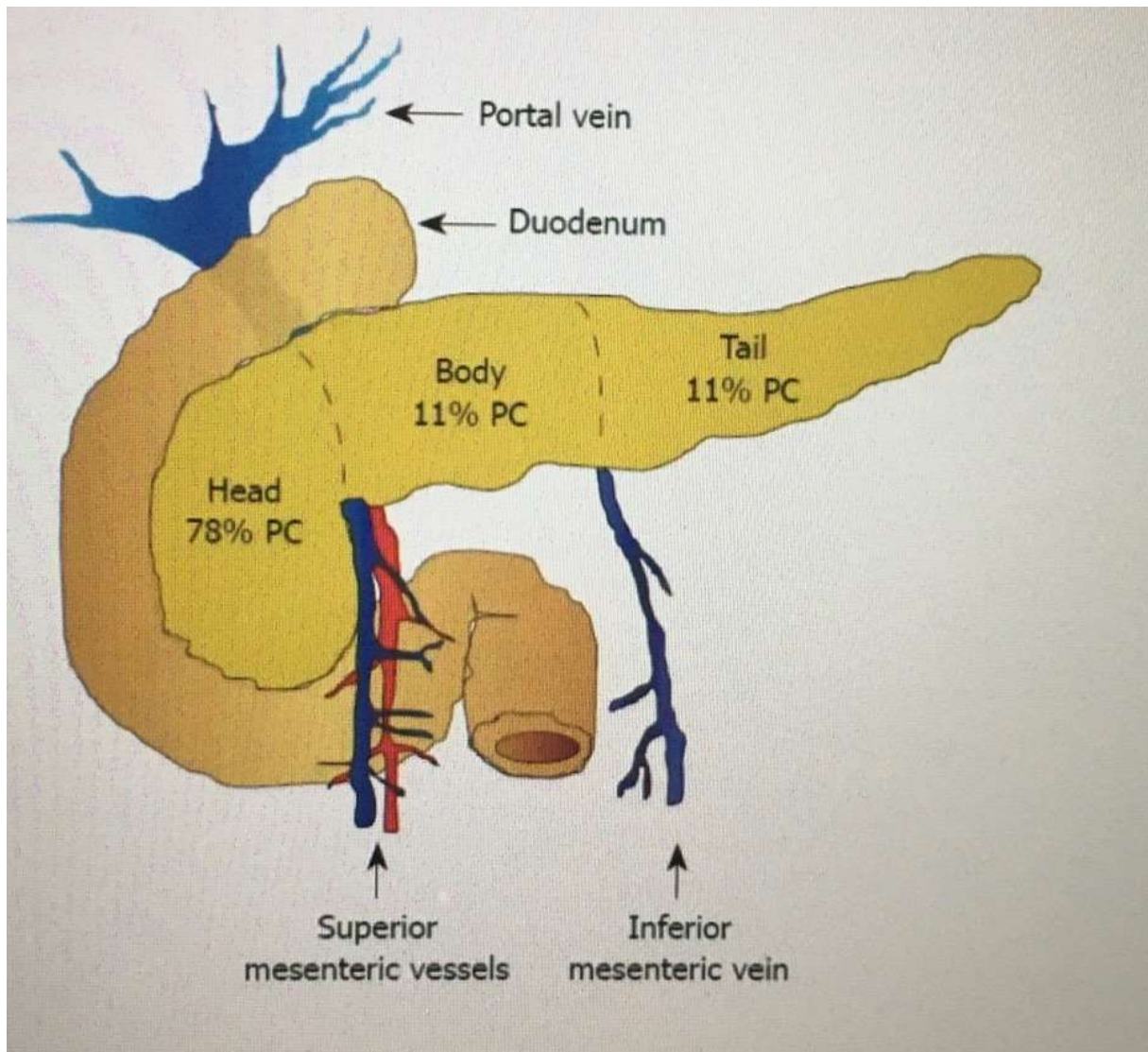
Le biomarqueur CA 19-9 a une valeur pronostique mais non diagnostique (à signaler qu'il reste totalement négatif chez 10% de la population et qu'il augmente avec la bilirubinémie par exemple, après passage d'un calcul biliaire...).

La biopsie liquide qui consiste à rechercher du DNA tumoral circulant n'a pas encore fait ses preuves pour pouvoir être utilisée... on oublie...

Le diagnostic est posé par écho-endoscopie avec biopsie, accompagné d'un scanner thoraco-abdominal injecté temps artériel et veineux.

Il n'y a pas d'indication pour un PET/CT, une IRM pancréatique ou une laparoscopie.

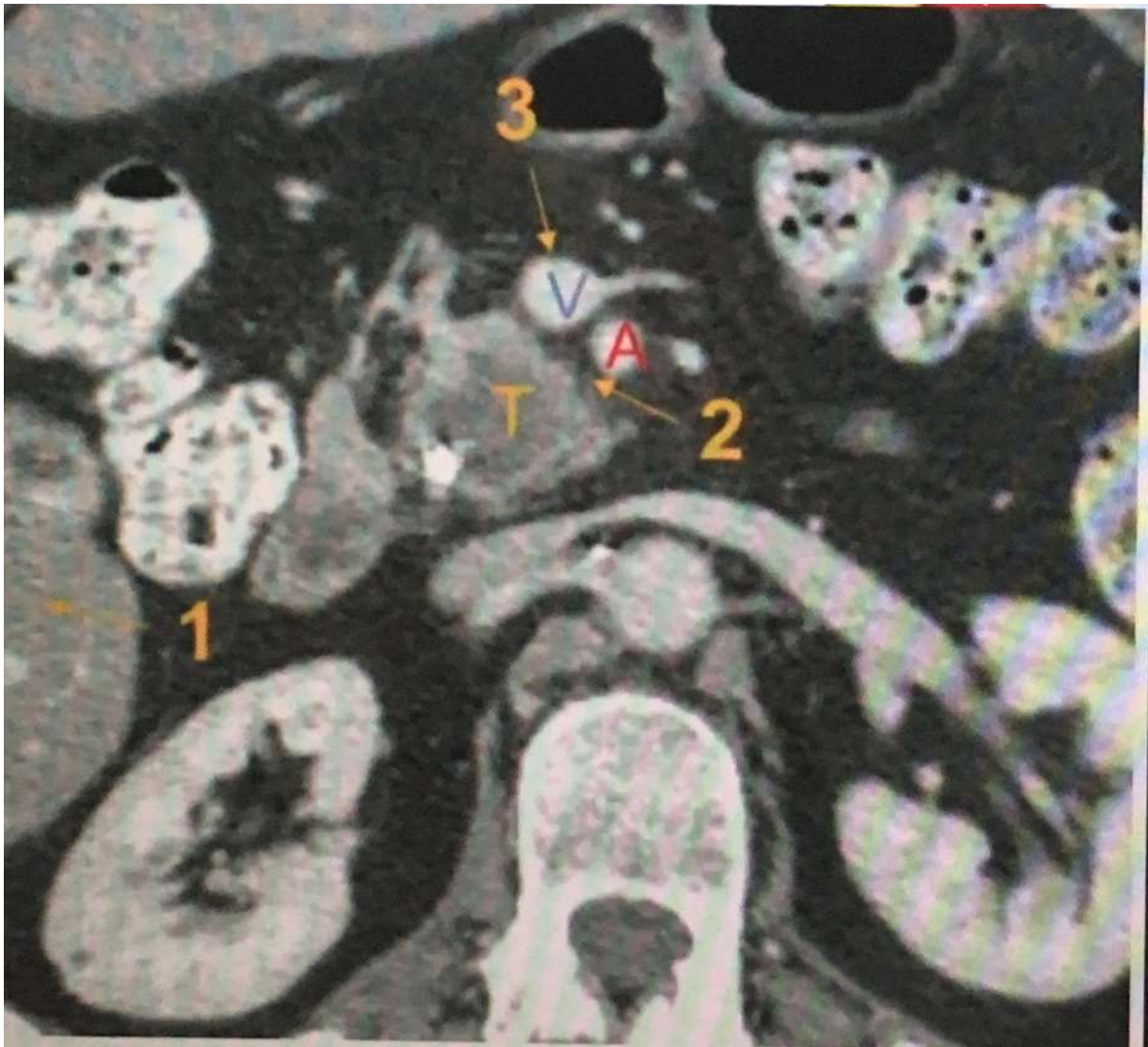La majorité des CaP sont dans la tête du pancréas



Et la prise en charge des tumeurs localisées est avant tout **chirurgicale**.

Tout va dépendre de l'invasion vasculaire.

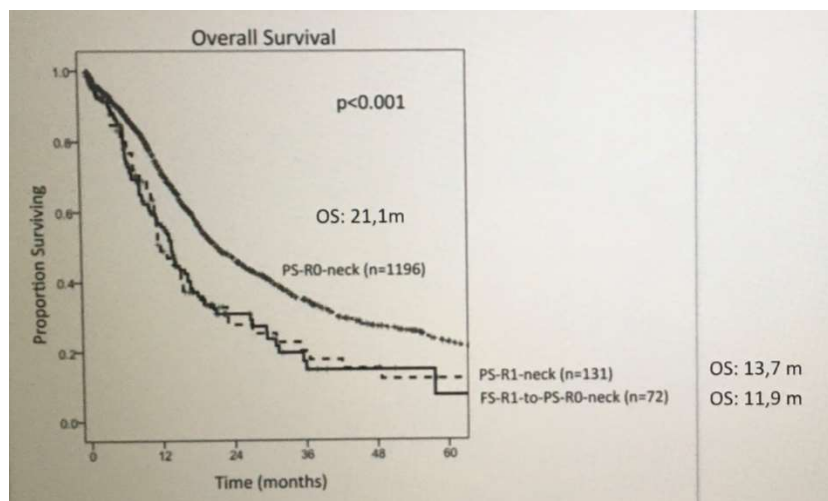
Idéalement il ne faudrait pas de contact avec l'artère hépatique commune (ACH), l'artère mésentérique supérieure (AMS), ni avec la veine porte (VP) ou la veine mésentérique supérieure (VMS).



Ça c'est une tumeur (T) résécable sans atteinte ni artérielle (A) ni veineuse (V)

La survie va dépendre de l'absence de tumeur dans les marges de résection...

1. **R0** La tumeur a pu être enlevée avec une marge de tissu sain ; il n'y a pas de cellules cancéreuses dans la marge.
2. **R1** Il reste des cellules cancéreuses dans la marge de résection ; elles sont visibles au microscope.
3. **R2** Il reste du tissu cancéreux, visible à l'œil nu. Pour préserver la fonction du pancréas et d'autres organes et vaisseaux, il n'est en effet pas toujours possible d'enlever tout le tissu cancéreux; cela altérerait trop la qualité de vie.

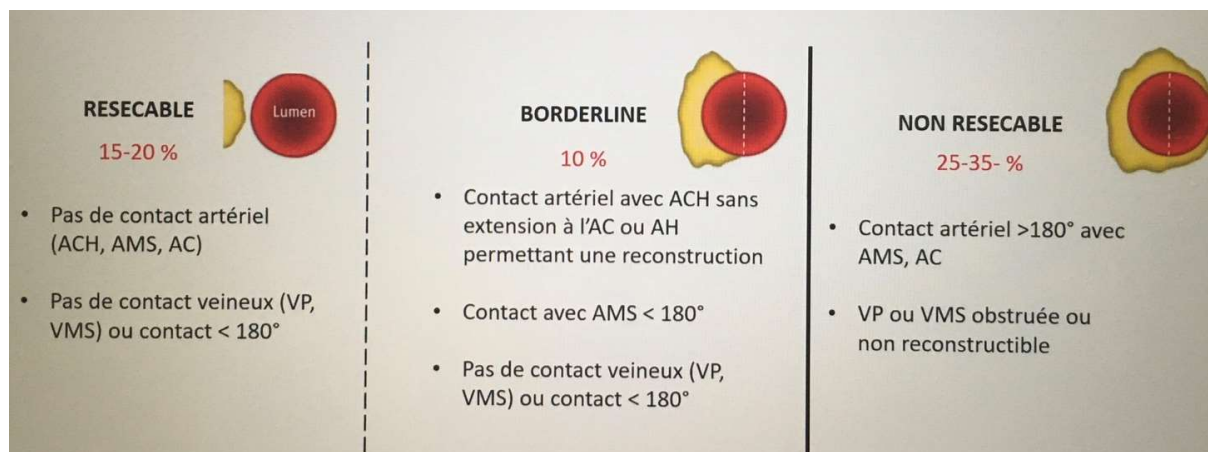


La chimiothérapie adjuvante d'abord avec la Gemcitabine, et actuellement avec le FOLFIRINOX (association d'un antimétabolite analogue des bases pyrimidiques, le 5-fluorouracile, d'un sel de platine, l'oxaliplatine (ELOXATINE®) et d'un inhibiteur de l'ADN topoisomérase 1, l'irinotécan (CAMPTO®), permet d'améliorer la survie, à condition que la chirurgie ait été correctement effectuée.

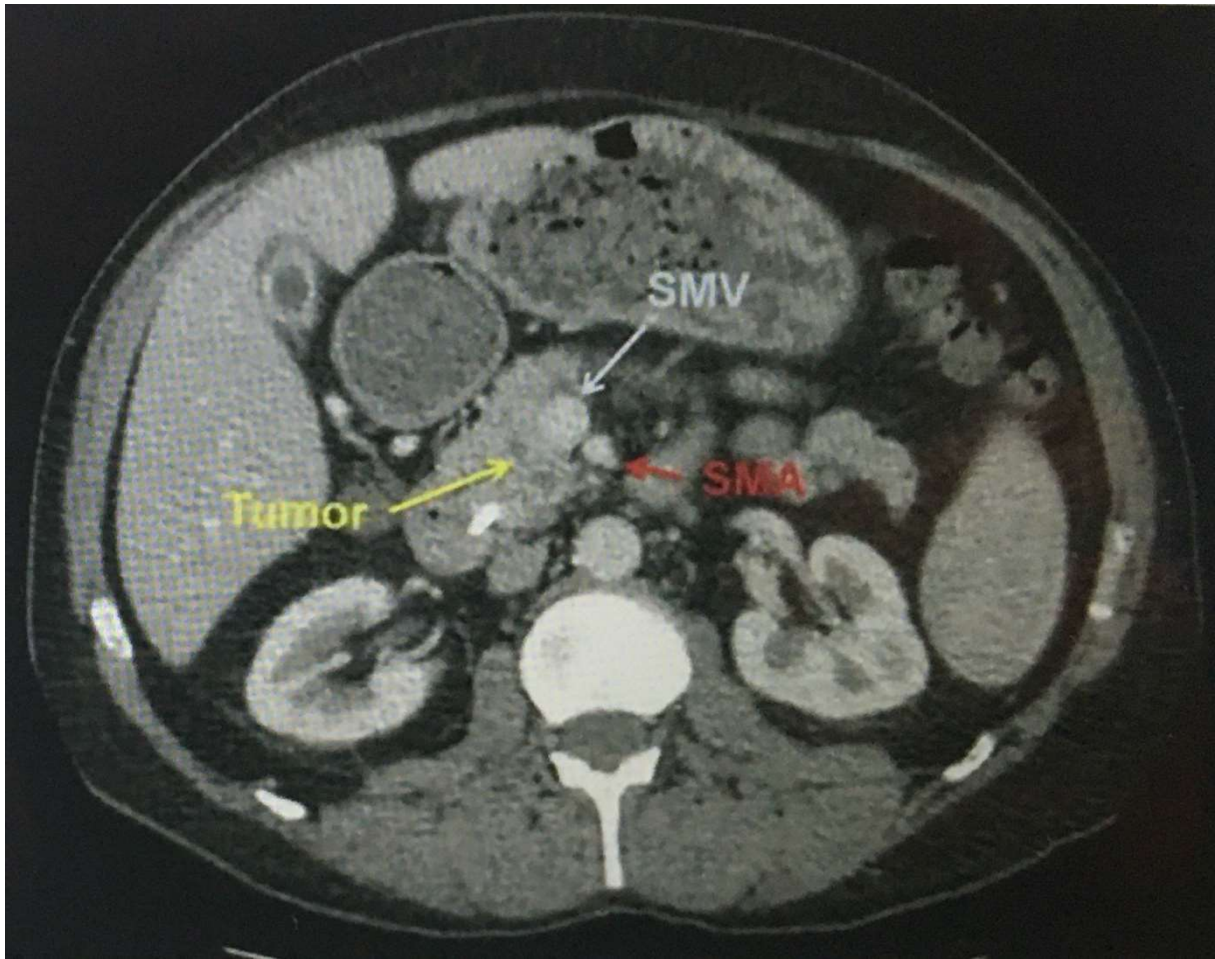
La chimiothérapie adjuvante ne rattrape pas une chirurgie incomplète.

Une chirurgie est encore possible lorsque moins de la moitié du diamètre de l'ACH ou de l'AH ou encore de la VP ou de la VMS sont atteintes

(voir image ci-dessous)



Par exemple, cette tumeur qui montre un enveloppement partiel de la SMV et de la SMA est encore résécable.

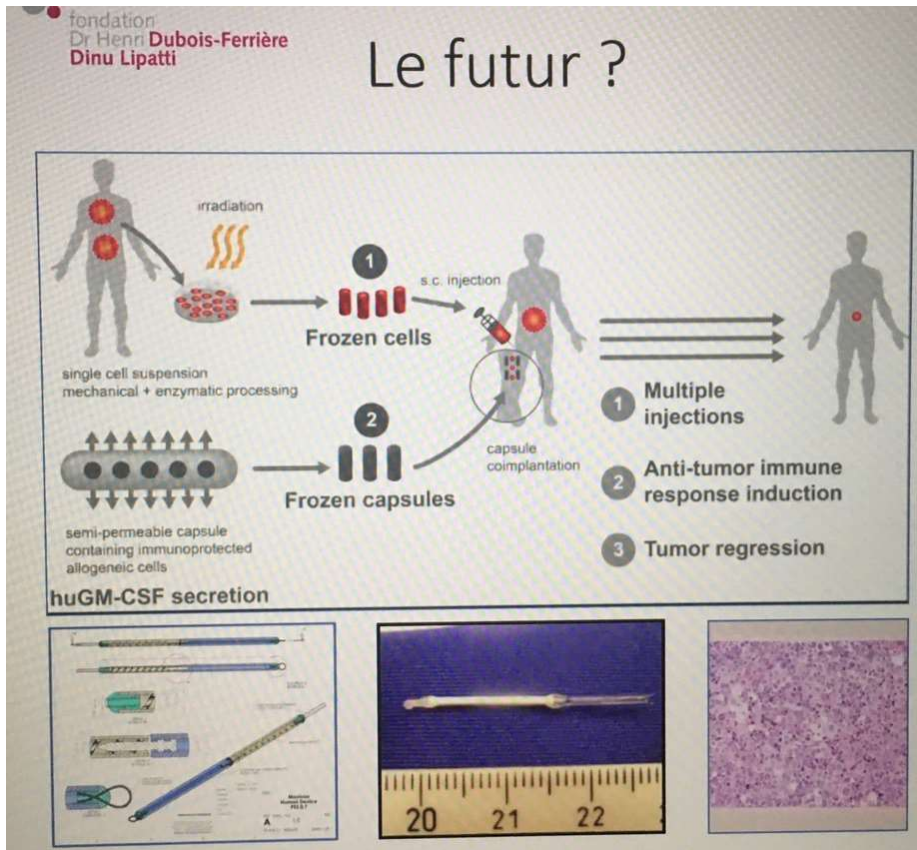


Pour les tumeurs non résecables et/ou métastatiques, c'est une chimiothérapie avec FOLFIRINOX, ou Gemcitabine (qui est mieux supporté) lorsque le patient est déjà affaibli par la maladie.

Pour les cancers du pancréas avec mutation BRCA2, il y a un traitement, l'Olaparib, qui ralentit la progression de la maladie, et améliore la survie de 6 mois.

Jusqu'à présent si j'ai bien compris, l'immunothérapie ne marche pas dans le CaP.

On nous explique comment une recherche future (Prof Mach/ fondation Dubois Ferrière) pourrait tester une immunothérapie complexe associant des cellules tumorales irradiées, des capsules semi-perméables contenant des cellules sécrétant du GM-CSF dans l'idée de booster l'immunité... mais ne suis pas sûr d'avoir vraiment bien compris l'idée...



Voilà... encore une maladie qu'il faut mieux éviter d'attraper... (la liste s'allonge...).

