

Avertissement : notes prises au vol... erreurs possibles... prudence !

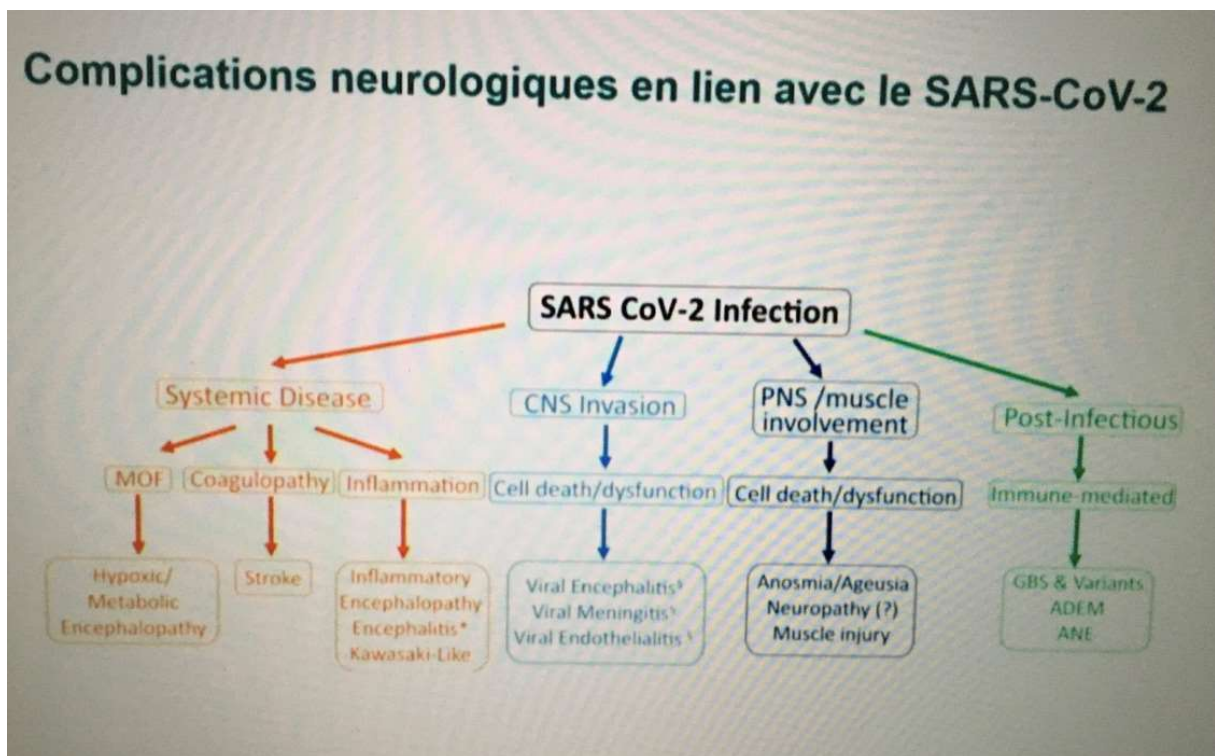
Mardi 30 juin 2020

Hôpital cantonal de Genève

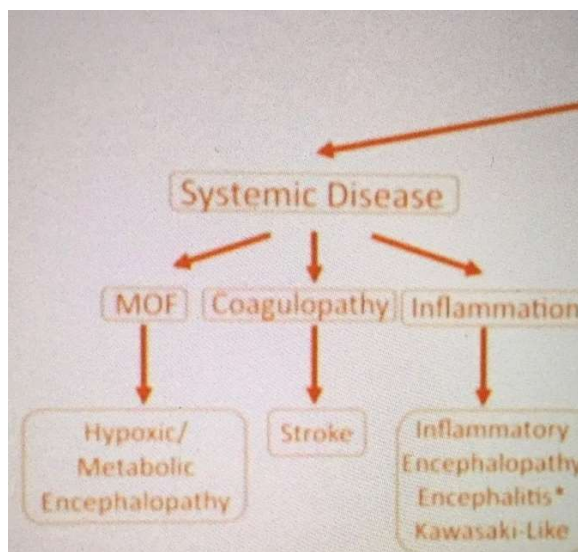
Le SACRE : expression neurologique d'une atteinte systémique en lien avec le SARS-CoV2 ?

Dre M. Uginet

Les complications neurologiques liées à l'infection à SARS-CoV2 sont les suivantes :



On va s'intéresser à la partie jaune du tableau, soit aux patients encéphalopathes aux HUG :



La semaine dernière, le Prof. Pugin nous en avait parlé, il y a eu 5 patients aux Soins Intensifs (SI) qui ne se sont pas réveillés après levée de la sédation. L'IRM cérébrale montrait un rehaussement vasculaire compatible avec une endothélite. La ponction lombaire (PL) était négative, pas de leucorachie.

Avec l'administration de méthyl-prednisolone iv, les patients se sont améliorés et réveillés en 48-72 heures.

Dans les unités conventionnelles (Julliard), plusieurs types de patients encéphalopathes ont été observés, allant du coma, au trouble attentionnel ou au délire/hallucination. Souvent il s'agissait de patients avec de nombreuses comorbidités.

Par exemple, un homme de 69 ans autonome, connu pour une hypertension (HTA), présente une encéphalopathie après un long séjour aux SI pour ARDS (acute respiratory distress syndrom). Il présente une symptomatologie délirante avec des hallucinations. La PL est négative. L'IRM confirme un rehaussement vasculaire comme précédemment décrit.

En tout, 42 patients présentant une encéphalopathie COVID ont été colligés. 80% présentaient une prise de contraste des vaisseaux à l'IRM.

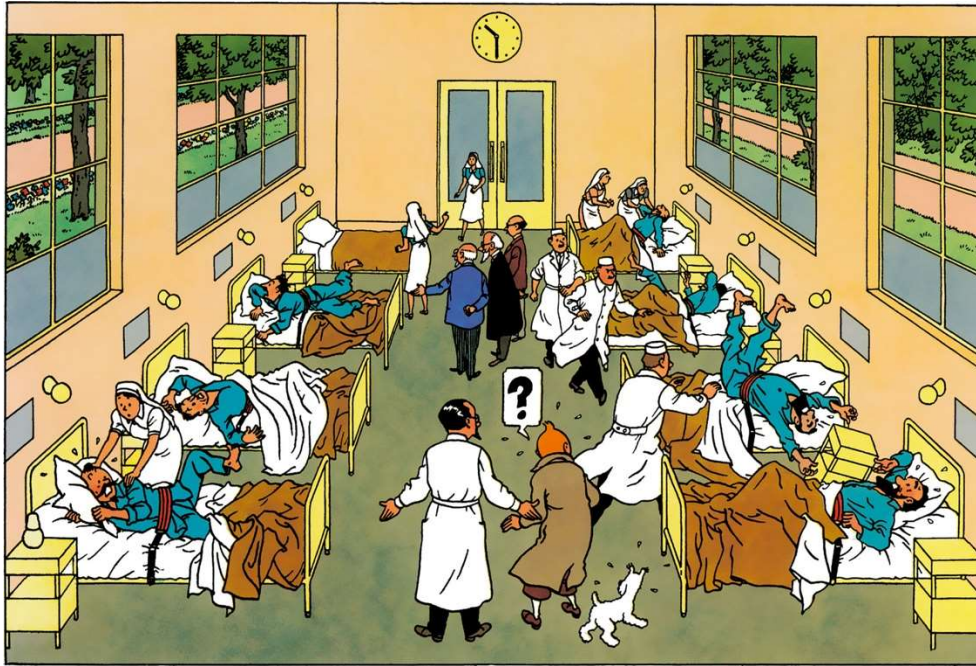
Les hypothèses physiopathologiques suggèrent une action virale directe par le biais du récepteur ACE, une activation des cytokines et une rupture de la barrière hémato-encéphalique.

On retiendra que :

L'encéphalopathie liée au SARS-CoV2 est une complication fréquente sous-estimée et potentiellement traitable.

Que l'hypothèse physiopathologique suggère une origine inflammatoire associée à une dysfonction de la barrière hémato-encéphalique.

Les conséquences neuropsychologiques à long terme sont encore inconnues.



Compte-rendu du Dr Eric Bierens de Haan
ericbdh@bluewin.ch

transmis par le laboratoire MGD
colloque@labomgd.ch