

Attention: Notes prises au vol, erreurs possibles, prudence...

Mardi 10 Novembre 2013
Hôpital cantonal de Genève

Cancer or not Cancer?...That is the question ...

Dr M.L. Ammann, Dr N. Mach

Nous sommes le 10 novembre et le 10 novembre 1928 c'est la naissance d'Ennio Morricone...ça n'a rien à voir avec le sujet mais tout prétexte à fêter un anniversaire vaut la peine d'être retenu, ça attire plus le badaud que Shakespeare, et l'image ci dessous colle bien avec l'idée que nous nous faisons de nous même...en tout cas en début de carrière,(...l'âge avançant, les illusions finissent quand même par s'estomper)



Le sujet d'aujourd'hui (une fois n'est pas coutume) est plutôt joyeux, vu qu'il s'agit de patients qui sont envoyés en consultation dans le service d'Oncologie pour une quasi certitude de cancer métastatique, et qui rentrent à la maison avec un autre diagnostic et la plupart du temps guéri ...

Alors le **1^{er} cas** c'est une femme de 75 ans qui présente une clinique évoquant une embolie pulmonaire avec des D dimères à 1500ng/ml, ce qui est confirmé par le CT thoracique, mais on découvre par la même occasion une masse à la racine du mésentère évoquant avant tout un lymphome, un sarcome voire une tumeur desmoïde...

La tumeur desmoïde (ex- «fibrome envahissant») (de "desmos" = "tendon") correspond à une tumeur fibroblastique qui produit en abondance du tissu [collagène](#) hyalinisé de type desmoïde, c'est-à-dire analogue au [tendon](#). Elle est souvent mal limitée et envahit les tissus avoisinants. Son exérèse doit donc être large afin d'éviter les récurrences locales. (merci Wikipedia)

Un PET scan montre que cette masse est peu active métaboliquement.

Le médecin traitant l'envoie en oncologie pour bilan...
Le bilan sanguin est sans particularités.

On se décide pour une biopsie sous CT qui est difficilement réalisable, puis sous laparoscopie, qui n'est pas réalisable non plus à cause d'adhérences, et l'on se résout à une laparotomie (qui va se compliquer d'un iléus paralytique).

A l'histologie on voit des signes de nécrose, stéatonécrose, inflammation chronique granulomateuse à cellules géantes.

Le plus vraisemblable c'est qu'il s'agit d'une perforation couverte d'un diverticule lors d'un épisode de diverticulite aiguë.

En effet...2 mois plus tard la patiente est asymptomatique et la masse a disparu...

Trop forts les oncologues...



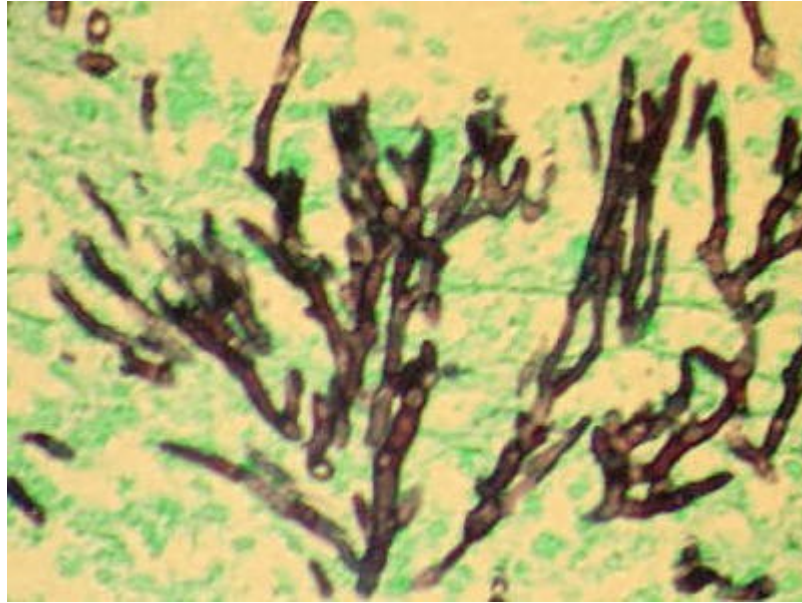
Le **2^e cas** est une patiente de 42 ans, provenant des Philippines, en Suisse depuis 15 ans, et qui présente une tuméfaction sternale douloureuse dont la taille progresse, ainsi qu'une douleur à la palpation de la 9^e côte à gauche...

Le (bon) médecin traitant a déjà fait un CT thoraco abdominal qui montre une sclérose du manubrium sternal, avec extension dans le muscle pectoral, une sclérose et une lyse de la 9^e (et aussi de la 8^e) côte. La scintigraphie osseuse montre une hypercaptation de ces 3 lésions.

Une biopsie à l'aiguille avait montré une atteinte granulomateuse avec des cellules géantes...

En oncologie on rebiopsie et on retrouve la même chose...La coloration de Grocott ne montre pas de mycélium et celle de Ziehl pas de BAAR (Bacilles acidoaloolorésistants).

Coloration argentique de GROCOTT : colore en noir des champignons et des parasites (ici Pneumocystis carinii)



(merci medidacte.timone.univ-mrs.fr et <http://histology-world.com>)

Mais le Quantiferon revient positif et les cultures sont positives pour une mycobactérie tuberculeuse.

IGRA pour « Interferon gamma release assay » (TB spot ou Quantiferon) qui mesurent la production de gamma interferon par les cellules lymphomonocytaires du patient lorsque celle ci sont exposées à des antigènes spécifiques de Mycobacterium tuberculosis (cf colloque du 2.11.2010 Dr J.P.Janssens).

La patiente est mise sous quadrithérapie pendant 6 mois : Rimstar® (Each tablet contains 150 mg rifampicin, 75 mg isoniazid, 400 mg pyrazinamide and 275 mg ethambutol hydrochloride ; merci <http://www.medicines.org.uk>).

...et après six mois la tuméfaction retrosternale a régressé, et le CT montre une réossification du manubrium sternal...

Trop fort les oncologues et les infectiologues...



3^e cas... un homme de 65 ans ancien tabagique, homme d'affaires, dans la finance (c'est un pléonasse...) voyageant beaucoup, surtout en Asie, qui se plaint d'une douleur dans la hanche G, d'abord à la mobilisation, puis avec le temps, même au repos... Il a remarqué une baisse de l'état général depuis quelques mois.

A l'examen, il a effectivement une douleur à la palpation de l'épine iliaque antero-supérieure.

Le CT puis l'IRM du bassin montrent une volumineuse lésion ostéolytique de l'aile iliaque gauche, évoquant un plasmocytome, un lymphome, un sarcome ou une métastase d'une tumeur solide à point de départ indéterminé.

Le patient signale depuis plusieurs mois une toux sèche avec des crachats hémoptoïques, qu'un traitement antibiotique antérieur avait transitoirement amélioré.

Le CT thoracique montre une masse sous hilare de 4 cm dans le poumon droit sans adénopathies.

Il s'agit très probablement d'une néoplasie pulmonaire avec une métastase osseuse.

La bronchoscopie avec EBUS ne montre pas de lésion endobronchique, la cytologie ne ramène rien et l'histologie montre de la fibrine et pas de bactéries.

EBUS c'est pour endobronchial ultrasound. C'est donc une échographie endobronchique couplée à un fibroscope. C'est une sonde convexe à ultrasons à la fréquence de 7.5 MHz couplée à l'extrémité d'un bronchoscope à fibres optiques. L'angle de vision du fibroscope est oblique à 30°. Une aiguille retractable de 22G permet d'obtenir un matériel de ponction qui servira à une cytologie mais ne permettra pas d'histologie proprement dite. La sonde à ultrasons peut aussi être mise en mode Doppler afin d'identifier les vaisseaux sanguins à éviter au moment de la ponction



cf colloque du 9.6.2009 (Dr Gasche Soccia)

Finalement la culture va permettre d'identifier une *Nocardia beijingensis*, il s'agit donc d'une Nocardiose pulmonaire et osseuse.

La Nocardiose n'affecte que très rarement les personnes en bonne santé... Le plus souvent elle touche les patients HIV ou les patients transplantés.

L'IRM cérébrale chez notre patient est normale, comme la sérologie HIV, HTLV1 et 2 (Human T-cell Lymphotropic virus).

Les Lymphocytes CD4 sont à 578/ml. Il n'y a donc pas d'immunodépression.

A signaler qu'aux HUGs entre 1989 et 2009 28 cas de Nocardiose ont été recensés.

Le traitement consiste en Imipenem + Amikacine + Bactrim iv pendant 10 jours, suivi de Ceftriaxone iv et Bactrim F (iv??) pendant 6 semaines. Puis de Bactrim (avec quinolone?) per os pendant 6 semaines.

Après 6 semaines la masse pulmonaire régresse, et la douleur de la hanche diminue...le traitement est encore poursuivi (1 an??)...en tout cas en aout 2013, l'aile iliaque est réossifiée et tout va pour le mieux.



Là encore c'est le succès...

Pas facile d'être oncologue...On comprend que de temps en temps un colloque comme celui-ci fasse du bien...

L'oncologue (et l'infectiologue) fatigués mais soulagés peuvent rentrer le soir à la maison avec la sensation du travail accompli

