Avertissement: notes prises au vol… erreurs possibles… prudence!

HUG: Hôpital cantonal de Genève mardi 20 Août 2024

Keratoses actiniques

Dr Michael Mühlstädt, Dermatochirurgie

Les kératoses actiniques (KA) étant fréquentes, elles représentent un intérêt certain. Celles-ci peuvent également être traitées en médecine interne.

Définition/apparence

A droite, une image typique de KA. Sur une base rouge, le crâne est typiquement dégarni, avec d'épaisses croûtes, qui pourraient cacher un carcinome spinocellulaire (CSC).

La prévalence est passée de <10% des > 60 ans il y a 30 ans à plus de 30% en 2024, ce qui est clairement lié à une exposition prolongée au soleil.

Il s'agit d'une précancérose du CSC, puisque l'histologie est modifiée…mais toutes les KA ne mènent pas à un CSC.
Le risque augmente avec l'immunosuppression, et plus de KA mène à plus de CSC…

Histologie: atypie kératinocytaire avec pléomorphisme nucléaire, hyperchromasie et rapport nucléo-cytoplasmique élevé. Il y a une désorganisation architecturale avec chevauchement dans au moins la couche basale épidermique. Parakératose et élastose actinique.

Couche basale: noyaux de différente taille, chevauchement = désordre
Couche cornée: noyaux non-résorbés = parakératose

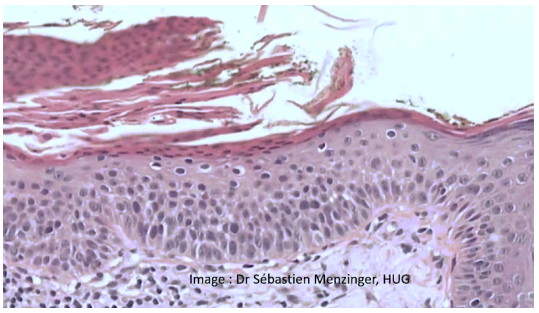

Classification et évolution

Wiliam Auguste Dubreuilh est le premier à les décrire en 1896, et les nomme hyperkératoses circonscrites ou kératoses séniles.

Elise Olsen développe la première classification, dans le but probable de faire de la pub pour sa "cold cream":
Grade 1: A peine palpable, mieux senties que vues
Grade 2: Moyennement épaisses, facilement visibles et senties à la palpation.
Grade 3: très épaisses ou évidentes…

Pour savoir quels grades traiter, il faut se tourner vers l'histologie à nouveau et la classification de Röwert-Huber: Grade 1 = atteinte basale → grade 2 = remonte l'épiderme → grade 3 = atteinte de l'ensemble de l'épiderme → on postule que la suite est un CSC invasif.

La Dre Fernandez Figueras publie une étude en 2017 après de nombreuses biopsies de KA, et trouve qu'il y a une voie alternative et qu'un grade Olsen 1 peuvent devenir un CSC invasif sans que l'atteinte touche l'ensemble de l'épiderme…

La KA a de spécifique que la cancérisation se passe en champs: la kératose visible n'est que le pic de l'iceberg, et les tissus alentour sont probablement atteints.

L'association entre KA et CSC ne fait plus de doute. Cependant, peu d'études sont publiées et il est complexe de déterminer le risque de transformation en CSC pour une KA donnée.

Une étude californienne avec > 400 000 participants montre que les patients avec KA augmentent leur risque de CSC de 2% par année, avec une incidence cumulative à 10 ans de 17%.
Les patients < 49 ans avec KA ont 7x plus de risque pour un CSC que le groupe contrôle. Mais, bonne nouvelle, le groupe 2018-19 ont ⅔ du risque du groupe 2008-9, témoin de l'efficacité des mesures de prévention et de protection du soleil.

Traitement
Les options thérapeutiques sont nombreuses, qui peuvent être rassemblées en trois groupes: abrasives, chimiques ou topiques.

Options abrasives: curetage, shaving → pas la meilleure option, peut laisser des cicatrices, mais permet un envoi en pathologie.

Options physiques:

- Azote liquide: facile et rapide → congèle la KA. Différence entre cryothérapie et cryochirurgie, la seconde peut traiter les hauts grades.
- Électrocautérisation
- Laser: ça marche bien mais pas la panacée, juste un scalpel plus cher…
- (Radiothérapie: dermoplan, rayons de surface, désuet.)

Les options topiques ont comme principes communs: application régulière par le patient, induit inflammation/réaction, comprend un temps de guérison après l'arrêt et se fait uniquement sur peau intacte. Ne laisse pas de cicatrice, mais prend beaucoup de temps à récupérer, suinte ou fait des croutes →
Généralement annoncés pour grade 1-2, par peur d'un CSC sous un grade 3, qui ne serait peut-être pas traité.

- **Diclofénac sodique**: efficace, mécanisme inconnu. Pour grade 1.
- **5-FU**: 1-2x/j pendant 3-4 semaines + temps de guérison
    - + acide salicylique: aide à la pénétration
    - + calcipotriol: réaction forte
    - CAVE: à distance des antiviraux analogues des nucléotides (↑ toxicité du 5-FU)
- **Imiquimod** 5% : immunomodulateur utilisé pour les condylomes. 3x/sem pendant 3 sem, très contraignant. A 3.75%, est applicable tljs pendant 2 sem/pause 2sem/2sem.
- (**Ingénol mébutate**: 3j de traitement, inflammation ++ pendant 15 jours. retiré du marché, car mécanisme mal compris et rate certains cancers.)
- **Tirbanibuline**: Perturbe les microtubules → → mort apoptotique. Perturbe la signalisation de la tyrosine kinase Src. 1xj pendant 5 jours, max 25 cm2 (en révision). Effets secondaires similaires, érythème, croûtes, vésicules… évaluation à 8 semaines.
- **Thérapie photodynamique** (PDT):Un photosensibilisateur (non-toxique), de l'oxygène et de la lumière visible sont nécessaires.

→ La cellule cancéreuse consomme plus d'acide α-linolénique ALA et le transforme en une plus grande quantité de protoporphyrine IX (PpIX), dans la mitochondrie. L'excitation

provoquée par la lumière visible sur la PpIX, provoque une forme de radicaux d'oxygène (oxygen singulet), qui à son tour fait des dommages aux tissus environnants.

Auparavant, la PDT classique utilisait une crème avec pose de 3h, mais cela donnait le temps à la PpIX de s'infiltrer entre les cellules et provoquait beaucoup de douleurs.

Aujourd'hui, c'est la daylight PDT qui est utilisée: après application d'un écran solaire ainsi que de la crème d'ALA sur la zone à traiter, le patient est envoyé 3h se balader au soleil.

La cabine "daylight" est également une option, avec seulement 1h de pose de la crème, complètement indolore.

Cette étude randomisée compare 4 options: 5-FU vs imiquimod vs MAL-PENDANT vs Ingénol mébutate. Elle comprend 624 cas, Olsen 1 à 3, qui sont traités une 2ème fois en cas d'échec. Issue: réduction de 75% à 3 mois, ou à 12 mois.
Elle trouve le 5-FU comme étant le plus efficace, ce qui déplait à l'industrie car c'est le traitement le moins coûteux. Par contre, l'application est contraignante.

Prévention chimique
Les KA peuvent être prévenues par une protection solaire, mais aussi par l'acitrétine, un rétinoïde PO, qui normalise la kératinisation et provoque une desquamation. Ses effets secondaires comprennent un assèchement des muqueuses, des anomalies lipidiques et du foie, tératogène.
Le nicotinamide, un précurseur de la Vit B3, prévient aussi les KA, sans effets secondaires. 2x500mg/j. Ne fonctionne qu'au cours du traitement, plus à l'arrêt.
Son utilisation en prévention lors d'immunosuppression suite à une greffe a été prouvée comme inefficace par cette étude. L'effet des immunosuppresseurs est plus grand.

Conclusion: Pas toutes les KA cachent un CSC, mais bien suivre car il y a un risque.

Compte-rendu de Valentine Borcic
valentine.borcic@gmail.com
Transmis par le laboratoire MGD
colloque@labomgd.ch